




REVISTA SISTEMAS DE PRODUCCIÓN AGROECOLÓGICOS



Reporte de caso: Cirugía Oncológica con técnica reconstructiva en un canino *Basset Hound*

Case Report: Oncological surgery with reconstructive technique in a *basset hound* canine

Relato de caso: Cirurgia oncológica com técnica reconstructiva em um canino da raça *Basset Hound*

Rodríguez Castaño Nicolás¹, López Duran Maycol Stiven¹, Roque Rodríguez Anita Isabel², Pedraza Castillo Luz Natalia³

¹ MVZ. Escuela de Ciencias Animales, Facultad de Ciencias Agropecuarias y Recursos Naturales, Universidad de los Llanos, Villavicencio, Colombia.

² MVZ. MSc. PhD Cirugía. Escuela de Ciencias Animales, Facultad de Ciencias Agropecuarias y Recursos Naturales, Universidad de los Llanos, Villavicencio, Colombia.

³ MVZ. MSc. Escuela de Ciencias Animales, Facultad de Ciencias Agropecuarias y Recursos Naturales, Universidad de los Llanos, Villavicencio, Colombia.

Autor de correspondencia: nicolas.rodriguez@unillanos.edu.co

Recibido 20 de Mayo 2023, aceptado 3 de Agosto 2023

RESUMEN

Una neoplasia es una formación anormal de un tejido nuevo de índole tumoral, cabe resaltar que cuando mencionamos Oncología se refiere a cáncer y este puede ser benigno o maligno, los más frecuentes son los carcinomas mamarios, carcinomas localizados en diferentes puntos de la piel, linfomas y los mastocitomas entre otros, en este último punto los mastocitomas son tumores que

con frecuencia se encuentran en la piel como sitio de origen y frecuentemente son masas abultadas de diferente tamaño que no sobrepasan de 3 o 4cm, suelen presentarse con eritema, hipotricosis o alopecia. En el presente reporte se presenta un caso de un canino de raza Basset Hound de 5 años aproximadamente con un peso de 28 kilogramos ingreso al centro clínico veterinario de la Universidad de los Llanos, con una masa ubicada en la región dorsal tercio proximal de la cola, de consistencia semidura, con liquido subcutáneo, forma redondeada y 2 cm de diámetro con hipotricosis, por lo cual se intervino quirúrgicamente a un amplio borde operatorio con una técnica reconstructiva, posteriormente a la cirugía la paciente dura poco tiempo en el centro clínico veterinario, con una recuperación satisfactoria.

Palabras Clave: Oncología, Basset Hound, Hipotricosis, Técnica reconstructiva.

ABSTRACT

A neoplasm is an abnormal formation of a new tissue of a tumor nature, it should be noted that when we mention Oncology it refers to cancer and this can be benign or malignant, the most frequent are breast carcinomas, carcinomas located in different parts of the skin, lymphomas and mast cell tumors, among others. In this last point, mast cell tumors are tumors that are frequently found in the skin as the site of origin and are frequently bulging masses of different sizes that do not exceed 3 or 4 cm. They usually present with erythema, hypotrichosis, or alopecia. . This report presents a case of a 5-year-old Basset Hound dog weighing 28 kilograms admitted to the veterinary clinical center of the Universidad de los Llanos, with a mass located in the dorsal region of the proximal third of the tail. , of semi-hard consistency, with subcutaneous fluid, rounded in shape and 2 cm in diameter with hypotrichosis, for which a wide surgical edge was operated with a reconstructive technique. After surgery, the patient spent a short time in the veterinary clinical center, with a satisfactory recovery.

Key words: Oncology, Basset Hound, Hypotrichosis, Reconstructive technique.

RESUMO

Uma neoplasia é uma formação anormal de um novo tecido de natureza tumoral, deve-se notar que quando mencionamos Oncologia se refere ao câncer e este pode ser benigno ou maligno, os mais frequentes são os carcinomas de mama, carcinomas localizados em diferentes partes do pele, linfomas e mastocitomas, entre outros. Neste último ponto, os mastocitomas são tumores que freqüentemente se encontram na pele como local de origem e são freqüentemente massas abauladas de tamanhos variados que não ultrapassam 3 ou 4 cm. Geralmente se apresentam com eritema, hipotricose ou alopecia. Este relato apresenta o caso de um cão Basset Hound de 5 anos, pesando 28 quilos, admitido no centro clínico veterinário da Universidad de los Llanos, com uma massa localizada na região dorsal do terço proximal da cauda. -consistência dura, com líquido subcutâneo, forma arredondada e 2 cm de diâmetro com hipotricose, para o qual foi operado um amplo rebordo cirúrgico com técnica reconstrutiva. Após a cirurgia, o paciente permaneceu pouco tempo no centro clínico veterinário. com um satisfatório recuperação.

Palavras-chave: Oncologia, Basset Hound, Hipotricose, Técnica reconstrutiva.

INTRODUCCION

Las neoplasias caninas tienen origen en las células epiteliales, mesenquimatosas, linfohistiocíticas y células melanocíticas y raramente son metástasis de neoplasias de otras localizaciones (Torres y Botero, 2008). Es importante para el médico veterinario un pleno reconocimiento de las características externas de la neoplasia, la raza del canino, entre otras características, para la identificación del tipo de neoplasia a la que se enfrenta en cada determinado caso. Pues es importante clasificar la neoplasia, por su potencial benigno o maligno (Meuten, 2002). Existen estudios que arrojan que 1 de cada 10 perros puede llegar a desarrollar una neoplasia de variable tamaño durante su periodo de vida y los artículos de oncología veterinaria discuten y afirman que más de la mitad de las

neoplasias tratadas en la clínica de pequeños animales hacen parte de la piel (Cevallos, 2013). En el caso de los tumores en la piel, estudios arrojan que el 60% de estos tumores (excluyendo el mastocitoma) son benignos, siendo una estadística elevada y favorable para el paciente (Martínez, 2015).

En Colombia se han hecho varios estudios epidemiológicos sobre neoplasias de piel en caninos, uno de ellos fue un estudio de prevalencia realizado durante el periodo de enero del 2004 hasta junio del 2007 en el laboratorio de Patología Veterinaria de la Universidad de los Llanos. Se analizaron 322 casos clínicos, de los cuales 113 correspondieron a enfermedades neoplásicas (35%). La especie más afectada fue la canina (93 de 113 casos), las lesiones más abundantes fueron el tejido cutáneo, con 68 casos (60.2%), seguido de la glándula mamaria con 13 casos (11.5%). Las neoplasias de mayor incidencia fueron carcinoma escamocelular con 15 casos, tricoepitelioma con 11 casos y mastocitoma canino grado III con 10 casos (Bravo, 2010).

El tricoepitelioma es un tumor benigno que procede de la vaina del folículo piloso y muestra buena diferenciación (Ettinger, 2007). Es de crecimiento lento y suele aparecer en espalda, cuello, tórax y cola. Se localiza en la dermis y tejido subcutáneo causando ulceración, alopecia e infecciones secundarias.

En los perros, esta neoplasia puede presentarse en cualquier edad, pero se reporta una mayor presentación entre los 5 y 9 años. Las razas donde ha sido reportada son: Basset hound, (única raza con tendencia a desarrollar la forma multicéntrica), Golden Retriever, Schnauzer, Spaniels (Meuten, 2002).

La cirugía continúa siendo el método terapéutico más eficaz en el manejo de la extracción de masas o tumores y posee un buen pronóstico clínico, sin embargo, se reportan recidivas en neoplasias extraídas de forma incompleta. La quimioterapia o la radiación puede ser considerada dependiendo en el tipo de tumor involucrado. (Van Zeeland, 2017). Este reporte busca visibilizar un caso de un tricoepitelioma de células basales ubicado en la cola un canino Basset hound que fue tratado quirúrgicamente por cirugía oncológica y posteriormente se realizó

una técnica reconstructiva con un colgajo de avance en el centro clínico de la Universidad de los Llanos.

DESCRIPCIÓN DEL CASO

Anamnesis

Al centro clínico veterinario de la Universidad de los Llanos, llega una hembra canina, raza Basset Hound, de 5 años. La paciente vive en la ciudad de Villavicencio, Meta, Colombia e la tutora indica que un mes atrás se había retirado una porción de la masa, días después drenó líquido con apariencia sanguinolenta, hace 1 año fue diagnosticado con hipotiroidismo.

Hallazgos al examen clínico

El paciente presentó un peso de 28 kg, condición corporal 7/9, FC 66 lpm, FR 24 rpm, membranas mucosas rosadas, Tiempo de llenado capilar de 2 segundos, actitud alerta, temperamento agresivo, en el examen físico se detectó una masa ubicada en la región dorsal tercio proximal de la cola, de consistencia semidura, con líquido subcutáneo, forma redondeada y 2 cm de diámetro con hipotricosis.

Ayudas diagnósticas

Se procedió a realizar cuadro hemático, ALT, BUN y Creatinina.

ENFOQUE DEL TRATAMIENTO

Luego de valorar la paciente en el examen físico, se toma la decisión de intervenir quirúrgicamente a un amplio borde operatorio con una técnica reconstructiva, con colgajo de avance.

PROTOCOLO DE ANESTESIA

El paciente fue pre medicado con: Premedicación. Acepromazina Dosis: 0,02mg/kg, dosis total: 0,057 ml tramadol, dosis: 3mg/kg, dosis total: 1,72 ml. Inducción. Propofol, dosis: 3mg/kg, dosis total: 8,55 ml. Mantenimiento: Isoflurano

1,5%. Fluidos intraoperatorios: Cloruro de sodio 0,9% Dosis: 5ml/kg/h Vel, de admon: (got/seg) 1 gota/ 2 seg. Medicamentos intraoperatorios: Meloxicam, dosis 0,2 mg/kg, dosis total: 0,28 ml; Ampicilina + Sulbactam, dosis: 25 mg/kg, dosis total: 1,9 ml. Medicamentos de Urgencia: Atropina Dosis: 0,022 mg/kg, dosis total: 0.62ml. Epinefrina, dosis: 0,02mg/kg, dosis total: 0,57 ml. Lidocaína, dosis: 1mg/kg, dosis total: 1,42 ml. Dexametasona, dosis: 2 mg/kg, dosis total: 28,5 ml. Dobutamina, dosis: 0,005 mg/kg, dosis total: 0,34 ml en 30 minutos. Doxapram, dosis: 5mg/kg, dosis total: 7,12 ml.

Tratamiento quirúrgico- Técnica quirúrgica: cirugía oncológica con técnica reconstructiva, colgajo de avance (triangulo de Burow)

Se alisto el quirófano, se prendieron todos los equipos y se verifico que estuvieran funcionando correctamente. Se pidió la bandeja con todos los medicamentos que se solicitó para el protocolo de anestesia. Se canalizó la paciente para ponerle los fluidos con NaCl 5mL/kg/h 1gota/2seg. Se premedicó a la paciente con Acepromacina y tramadol por vía intravenosa, y se evaluó las constantes fisiológicas de la paciente. Ya una vez listo todo lo anterior y con la aprobación del cirujano, se llevó a la paciente, al quirófano. Se colocó a la paciente en decúbito ventral y se le suministro Propofol vía intravenosa para la inducción de la anestesia. La fluidoterapia cambia a 10ml/kg/h. Se evaluó constantemente las constantes fisiológicas de la paciente durante todo el procedimiento quirúrgico. Se suministró lidocaína local para relajar los músculos y poder facilitar la intubación endotraqueal. Después se hace el mantenimiento con isoflurano al 1.5% y nuevamente se debió suministrar Propofol 5ml. Se puso el monitor de signos vitales en los pliegues axilares e inguinales y lengua. También se colocó otros monitores que miden la presión sistólica, diastólica y la presión media. Se hace tricotomía del área y se prepara asépticamente (se limpia primero dos veces con alcohol y se hace un embrocado con alcohol y yodo). El cirujano, el auxiliar y el instrumentador proceden hacerse el lavado de manos correspondiente. (Por

consiguiente, hay un secado de las manos, se colocan las batas y guantes). Se procedió a poner los campos quirúrgicos, 1 campo que debe cubrir toda la cola, otros capos que cubren todo el animal y 1 campo que excluye la masa de la cola del campo quirúrgico (figura 1). Se realizó una incisión superior e inferior a la masa y se realizó otras dos incisiones formando un margen de borde de seguridad (Figura 2). Con pinza anatómica se sostiene el tejido y con tijeras metzembaum (también se usan tijeras punta roma) se corta y se debridó hasta llegar a la masa. Luego se ocluyó con una pinza hemostática (para evitar posibles hemorragias) con pinza mosquito recta sobre una vena. Con una jeringa de 3ml se tomó muestra del líquido que hay en el interior de la masa (Figura 3). Se realiza un lavado con NaCl al 0.9% con una jeringa de 50ml. Se le suministro fentanilo 1.14mg/kg. Nuevamente se realizó un lavado con NaCl al 0.9% 50ml mientras se cubrió la herida con una gasa. Cuando se extirpo la masa de la misma paciente, se debió cambiar el instrumental y los guantes (paños si fuera necesario) después de extirpar la masa, para evitar la diseminación de células tumorales de una región a otra, se Ligó los vasos sanguíneos tan pronto como fue posible, para evitar la diseminación sistémica de células tumorales. Después se procedió a hacer un colgajo de avance con la técnica de triangulo Burow (Figura 4), la incisión que se hizo es igual de larga y ancha a la anterior (al tamaño de la herida), con pinza anatómica se sostuvo el tejido y con tijera punta roma recta se debridó el tejido y luego se tuvo que alargar un poco más la incisión hacia arriba de la base de la cola y hacia lateral desbridando 3 cm hacia lateral en cada lado para poder hacer el colgajo y desplazar y bajarlo, luego se aproximó la piel con un patrón de sutura intradérmico cerrando espacios muertos (para evitar seromas) (Figura 5 y 6), con vicryl 3.0., sutura reabsorbible poliglactina 910, puntos simples para cerrar espacios muertos hasta el final. Se usó solución salina para hidratar el tejido y se retiró la grasa al final de la unión de la cola, también se retiró el exceso de la cola en ambos lados y se procedió hacer una sutura subdermica simple continuo para la piel. La última sutura se hizo con Prolene 3.0 después se hizo puntos en X (Figura 7), el nudo se debió mover para que tuviera una buena cicatrización.

Luego se hizo una infiltración dérmica de 4 ml perpendicular a la sutura en cada lado, con lidocaína al 2% para manejo del dolor. Se aplicó clorhexidina para limpiar sobre la última sutura. Se retiró la sonda endotraqueal, se estabilizó la paciente, se verificó sus constantes y se puso una manta sobre la paciente para estabilizar su temperatura corporal. Luego de que la paciente estuviera estable, fue llevada al área de hospitalización, se dio las indicaciones de los medicamentos que se le suministraron postquirúrgicamente.

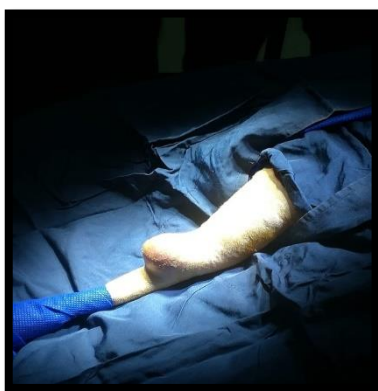

Figura 1. Campo quirúrgico

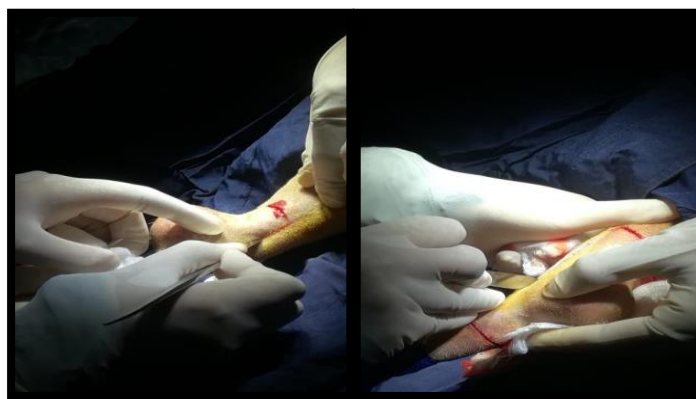


Figura 2. Incisiones formando un margen

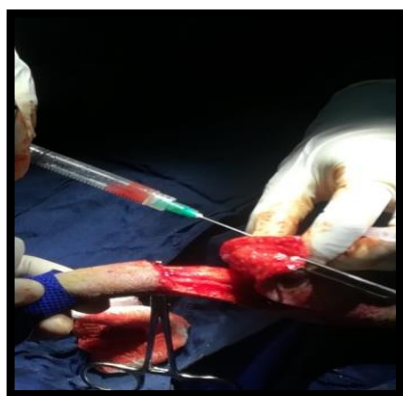


Figura 3. Toma de muestra líquida de la masa

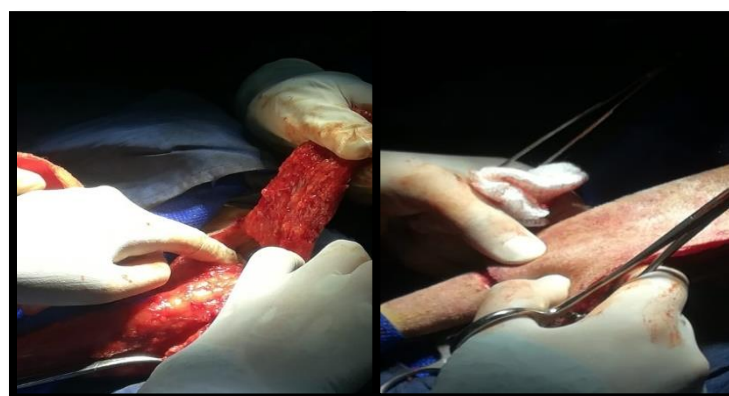


Figura 4. Debridación en dirección a la base de la cola



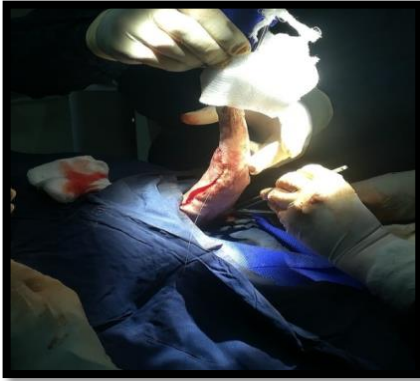

Figura 5. Aproximación de piel con patrón intradérmico

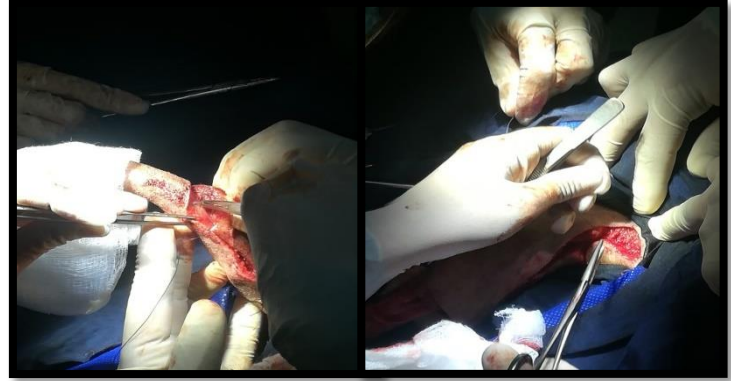


Figura 6. Reducción de espacios muertos

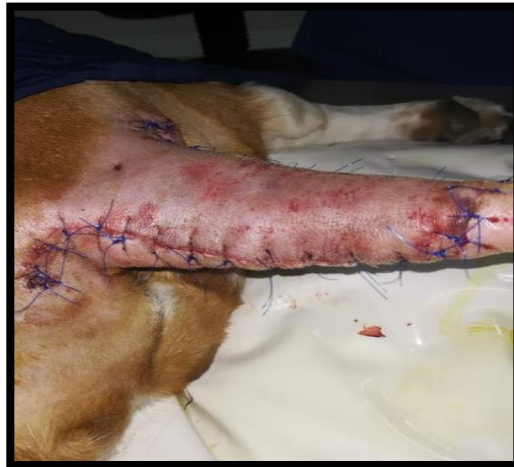

Figura 7. Sutura en piel-puntos en X

Posoperatorio

Al momento de terminar la cirugía se realiza un vendaje (Figura 8) y se aumentó la temperatura con manta térmica y calefactor ya que el animal se encontraba hipotérmico. Se hospitalizó con los siguientes medicamentos: Fentanilo, Ampicilina + Sulbactam y meloxicam. Al día siguiente el animal presentó mucho dolor en la zona donde se realizó la cirugía, así que se administró Tramadol y fue llevado con los dueños con compromiso de no retirar el vendaje. A los 3 días asiste a control en el centro clínico veterinario de la Universidad de los Llanos, se retira el vendaje y se realiza antisepsia de los puntos (Figura 9) y se protege la herida con vendaje. A los 6 días asiste nuevamente a control, se retira vendaje y se infiltran 5ml de

plasma rico en plaquetas, para estimular la regeneración celular, ya que el tejido presentaba un color muy oscuro (Figura 10 y 11) y se aplica crema cicatrizante pezosan (Figura 12). A los 10 días se retiran los puntos y el tejido necrosado y se expone el tejido de granulación que se estaba formando debajo (Figura 13). Se realiza ozonoterapia para eliminar agentes bacterianos y para aumentar la regeneración celular (Figura 14).

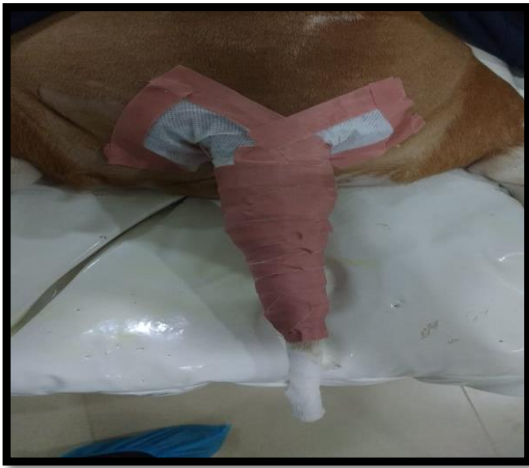

Figura 8. Vendaje post-quirúrgico.

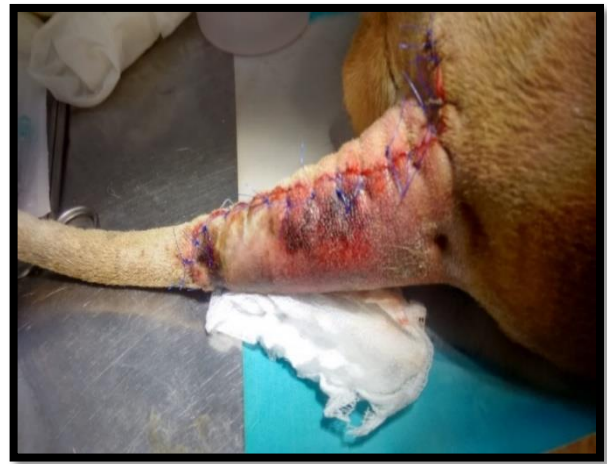

Figura 9. Herida a los 3 días post-cirugía

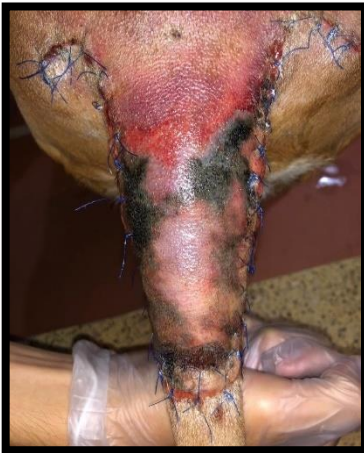

Figura 10. Herida post-cirugía 4 días

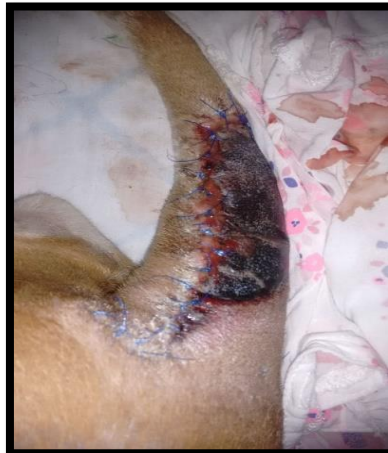

Figura 11. Herida post-cirugía 6 días

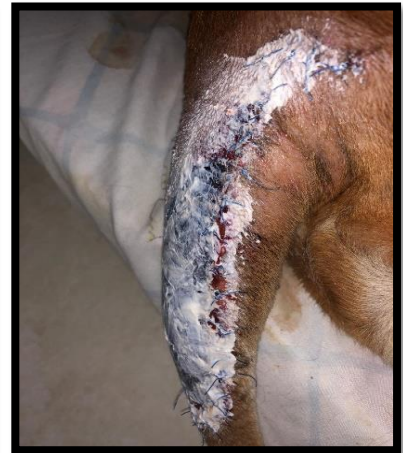

Figura 12. Aplicación crema cicatrizante

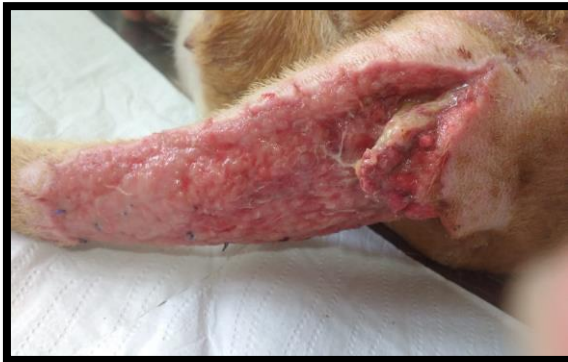

Figura 13. Tejido de granulación

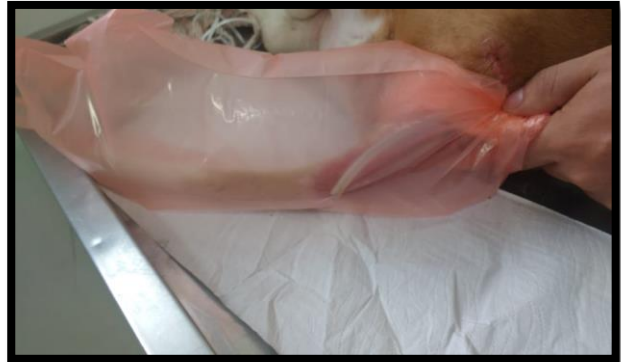

Figura 14. Ozonoterapia

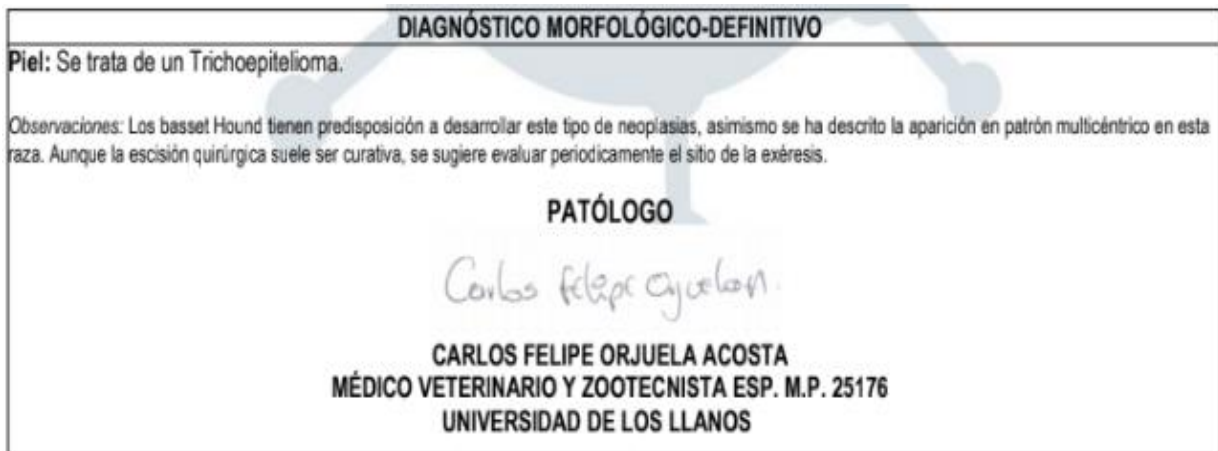

Figura 15. Resultados examen histopatológico.

DISCUSIÓN

En el caso expuesto es necesario resaltar los hallazgos que arrojó la citología practicada al tumor extraído, así como los aspectos de raza y edad que son variables que pueden llegar a encaminarnos hacia el diagnóstico clínico de la mayoría de los tumores pues como se mencionó en el inicio del artículo (Figura 15) (Martínez, 2007), siempre la predisposición genética de la raza jugará el papel más importante a la hora de diagnosticar a qué tipo de tumor nos estamos enfrentando y qué terapéutica debemos usar para cada caso (Ogilvie, 2011).

En los tumores cutáneos, a pesar de resaltar la incidencia de la predisposición genética, la acción de los factores externos en el inicio de la formación de células tumorales no debe desconocerse pues Colombia al encontrarse en una zona

trópica favorece la incidencia de los rayos UV, situación que puede llegar a estar relacionada con la aparición de tumores cutáneos (Kelsey, 1998).

La histopatología nos ayudó a identificar el tumor como un tricoepitelioma de células basales y tiene relación directa con la raza, pues las razas más predispuestas son basset hound (única raza con tendencia a desarrollar la forma multicéntrica), Bull Mastiff, Gordon Setter, Poodle y Setter Irlandés (Meuten, 2002). Así como la ubicación del tumor, pues en este caso se ubicaba región dorsal tercio proximal de la cola, y las zonas de mayor presentación son la zona lumbar dorsal, torácica lateral, en los miembros anteriores y posteriores o la cola, cabeza (especialmente en la base de las orejas) y en el cuello (Rhea et al., 2003).

La delimitación de los márgenes para la resección quirúrgica se hizo de manera limpia para evitar la recurrencia del tumor ya que un estudio hecho en perros con carcinoma de células escamosas recolectó la recurrencia de 37 caninos, reportando 4 de los 24 tumores que tenían márgenes quirúrgicos 'sucio' o 'limpias pero cerca' y 0 de 11 tumores que tenían márgenes quirúrgicos 'limpias' (Milovancev, 2017). Las recidivas son muy raras después de la extracción quirúrgica, sin embargo, durante el procedimiento quirúrgico es importante el cambio de guantes e instrumental posterior a la extracción del tumor, para minimizar la diseminación de células tumorales (Gorrón, 2004). La técnica de colgajo de avance con los triángulos de burow resultó ser la más acertada para el caso que se presentó pues se siguió la técnica descrita en donde se realizaron incisiones paralelas desde dos esquinas del defecto, al menos de la misma longitud que la anchura del defecto, se disecó la piel y se avanzó sobre el defecto, así mismo se tuvo en cuenta que los bordes laterales deben ser más largos que el defecto para lograr cubrirlo adecuadamente sin tensión (Fossum, 2007).

CONCLUSIÓN

De acuerdo con los hallazgos histopatológicos de la masa podemos afirmar que, aunque en algunos estudios reporten la edad del animal como una variable influyente en la presentación de los tumores tricoepiteliales en perros, en este

caso es la raza de caninos Basset hound la que representa el mayor porcentaje de predisposición genética a la formación de tumores cutáneos como los tricoepiteliomas.

Al ser un tumor benigno, la técnica quirúrgica empleada en la extracción resultó ser la más acertada para el tratamiento, siendo eficaz y un procedimiento de muy poca complejidad y aunque la aparición de nuevos tumores puede seguir latente, las buenas prácticas durante el procedimiento quirúrgico minimizan el riesgo de presentación de nuevos tumores.

REFERENCIA BIBLIOGRÁFICAS

1. Bravo D, Cruz P, Ochoa J. Prevalencia de neoplasias en caninos en la universidad de los llanos durante 2004 –2007. Rev.MVZ Córdoba 15(1):1925-1937, 2010.
 2. Cevallos M. Hallazgos anatomo –histopatológicos en tumores cutáneos extraídos en caninos de la clínica veterinaria de la ciudad de Quito. 2013. Univ central de Ecuador.
 3. Cullen J, Page R, Misdorp W. An Overview of Cancer Pathogenesis Diagnosis and Management. In its: Tumors in domestic animals. Donald J. Meuten. 2002. ED. Iowa State Press. United States of America. ISBN 0-8138-2652-7.
 4. Martínez E. Manual Práctico de Oncología en Pequeños Animales. 2015 P99.
 5. Ettinger S, Feldman E. Tratado de Medicina Interna Veterinaria. Volumen 1. 6ta Ed. Elsevier. España.2007. 912p.
 6. Fossum, T.W. Small animal surgery, 2007.
 7. Gorrón, R., Cardemil, D., Mauricio Del Valle, C., & Díaz, J. Metástasis en puerto umbilical por adenocarcinoma incidental de vesícula biliar. Cuadernos de Cirugía, 2004; 18(1), 38-42.
 8. Kelsey J, Antony S. Moore A, Glickman L. Epidemiologic studies of risk factors for cancer in pet dogs. Epidemiol Rev 1998; 20(2):204-217
 9. M. Milovancev, D. S. Russell. Surgical margins in the veterinary cancer patient. Department of Veterinary Clinical Sciences Oregon State University Corvallis. 2007. Doi: 10.1111/vco.12284
 10. Matínez S. Melanoma maligno cutáneo. Estudio de características morfológicas e inmunohistoquímicas del tumor primario predictivas de metástasis en ganglios centinelas. (Tesis de Doctorado).Facultad de
-

- Medicina y Ciencias de la Salud, Universidad Autónoma de Barcelona, Bellaterra, Barcelona. 2007: pp. 167.
11. Mayorga, J. S. Frecuencia de neoplasias de piel en caninos remitidos a un laboratorio de patología veterinaria de Bogotá: Estudio retrospectivo en el periodo 2015-2016. 2007. (Bachelor's thesis).
 12. Meuten, D. J. Tumors in Domestic Animals, Fourth Edition. 2002. 509-546
 13. Ogilvie G. Carcinoma de células escamosas en gatos y perros. 2011. México. Disponible en: <http://www.ivis.org>
 14. Rhea V. Morgan; Ronald M. Bright; Margaret S Swartout; Clínica de pequeños animales (4ª ED.), Sección XII neoplasia de la piel capítulo 91, pagina 916, 2003.
 15. Torres G, Botero L. A retrospective histopathological study of mammary gland neoplasia in canines 1975-2000. 12 ED. Venezuela: Orinoquia. 2008; 80-88.
 16. Torres González-Chávez, M., Pino Rodríguez, D., Zamora Montalvo, Y., & Matos Rodríguez, R. G. Consideraciones actuales sobre las neoplasias cutáneas en la especie canina. Revista de Salud Animal, 2020; 42(2).
 17. Van Zeeland, Y. Rabbit Oncology. Veterinary Clinics: Exotic Animal Practice, 2017; 20(1), 135-182.
-